NEURON

Vol 21 - nr. 9 - 2016 | november 2016 |



Tubereuze-sclerosecomplex: opties en uitdagingen rond opvolging en behandeling
| *Anna C. Jansen, Liesbeth De Waele*

Praten over onzekerheid met kankerpatiënten
| *Yves Libert, et al.*

Hoe 'slecht eten' kan leiden tot 'zich slecht voelen': de psycho-neurovoeding
| *Jean-Emile Vanderheyden*

Neuron ook op internet
www.neuron.be

Maandelijks - Verschijnt niet in januari en juli
Afgiftekantoor Charleroi X - P301156
ISSN 1372-4185

Wellbutrin®
bupropion hydrochloride XR
gsk

NEURON

Redactieraad

M Ansseau
J Bertrand
P Boon
H Carton
R Cluydts
L Crevits
J Croonenberghs
PP De Deyn
K Demyttenaere
A De Nayer
J De Reuck
M Dierick
M Floris
R Gonsette
B Gribomont
M Kerkhofs
C Lejeune
J Mendlewicz
G Moonen
P Papart
J Peuskens
C Plets
R Poirrier
JP Roussaux
B Sadzot
J Schoenen
P Van den Bergh
D Van West
N Zdanowicz



NEURON

INHOUD

3 WOORD VOORAF
Gebaseerd op waargebeurde feiten? ECT in de media
Pascal Sienaert (AcCENT; KU Leuven)

6 ACTUA
Evoluties in druggebruik bij studenten in het hoger onderwijs
Guido Van Hal (UAntwerpen)

10 ACTUA
Het 26e Colloquium van Mouans-Sartoux
De nabije toekomst van de geneeskunde en de seksualiteit
Jean-Emile Vanderheyden

15 ACTUA
Praten over onzekerheid met kankerpatiënten
Yves Libert (ULB), et al.

23 CONGRES
29th European College of Neuropsychopharmacology Congress
Nieuws uit Wenen: ECNP 2016
Dominique-Jean Bouilliez

26 ACTUA
Vrouwen en seksueel verlangen: *are there really good and bad guys?*
Dominique-Jean Bouilliez

28 AGENDA

31 UPDATE
Tubereuze-sclerosecomplex: opties en uitdagingen rond opvolging en behandeling (deel 1)
Anna C. Jansen (UZ Brussel), Liesbeth De Waele (UZ Leuven)

43 ESSAY
Hoe 'slecht eten' kan leiden tot 'zich slecht voelen': vooruitgang in de psycho-neurovoeding
Jean-Emile Vanderheyden

51 VOOR U GELEZEN
Aanbevolen lectuur

54 ESSAY
Heb ik niet gewoon bevelen opgevolgd?
Philippe Lambert

Neu_21_09_N_2016

Tubereuze-sclerosecomplex (TSC) is een zeldzame autosomaal dominante aandoening met een geschatte prevalentie van 6,8-12,4 op 100.000 mensen, zonder onderscheid wat betreft ras of geslacht (1). Extrapolatie van deze data doet vermoeden dat een duizendtal mensen in België TSC heeft. Het aantal mensen met TSC dat op regelmatige basis en multidisciplinaire wijze gevolgd wordt, ligt echter aanzienlijk lager. Het eerste deel van dit artikel bespreekt de multidisciplinaire opvolging, in een tweede deel (dat zal verschijnen in een volgende editie) zullen de behandelingsopties besproken worden.

DEEL I: MULTIDISCIPLINAIRE BEHANDELING

TUBEREUZE-SCLEROSECOMPLEX: OPTIES EN UITDAGINGEN ROND OPVOLGING EN BEHANDELING



Anna C. Jansen[1], Liesbeth De Waele[2]
1. Kinderneurologie UZ Brussel, Coördinator TSC-team UZ Brussel
2. Kinderneurologie UZ Leuven, Coördinator TSC-team UZ Leuven

TSC wordt gekenmerkt door de ontwikkeling van goedaardige gezwellen of hamartomata die kunnen voorkomen in bijna alle organen, maar vooral ter hoogte van de hersenen, nieren, longen en huid aan de basis kunnen liggen van belangrijke morbiditeiten zelfs mortaliteit. De symptomen die optreden bij TSC variëren uitgesproken in ernst, zowel tussen verschillende families als binnen eenzelfde familie (2). Mensen aan het milde einde van het spectrum hebben nauwelijks klachten of symptomen, terwijl het andere einde van het spectrum gekenmerkt wordt door een ernstige verstandelijke beperking, refractaire epilepsie, nierfalen of een sterk gedaalde longfunctie met zuurstofafhankelijkheid tot gevolg. Naast het multisystemisch karakter en de sterke variatie in ernst wordt de zorg en opvolging van patiënten met TSC verder nog bemoeilijkt door het feit dat de letsels niet stabiel zijn en kunnen ontstaan of evolueren in de loop

N2363N

van de tijd. Voorbeelden hiervan zijn de faciale angiofibromen die vaak in de kindertijd ontstaan en toenemen met vorderende leeftijd, de subependymale reusceltumoren (SEGAs) die slechts zelden nog toenemen op volwassen leeftijd, en de nierproblemen die zich dan vaak pas echt manifesteren (**Figuur 1**).

De diagnose van TSC wordt gesteld op basis van klinische diagnostische criteria of door aantonen van een pathogene mutatie in het *TSC1*-gen op chromosoom 9 (3) of het *TSC2*-gen op chromosoom 16 (4). Bij ruim 2/3 van de mensen ontstaat de mutatie *de novo*. Mutaties in het *TSC2*-gen geven doorgaans aanleiding tot meer ernstige symptomen dan mutaties in het *TSC1*-gen, hoewel er heel wat uitzonderingen bestaan en deze informatie dus niet gebruikt kan worden voor de counseling van individuele patiënten of families. De diagnostische criteria werden in 2012 aangepast na internationaal consensusoverleg (2). Een overzicht van deze criteria is weergegeven in **Tabel 1**.

De respectievelijke *TSC1*- en *TSC2*-genproducten, hamartine en tuberine, vormen een intracellulair heterodimeer dat een remmende invloed heeft op de *mammalian target* of *rapamycin* (mTOR) *pathway*, welke betrokken is bij een hele waaier aan *downstream* intracellulaire functies waaronder eiwitsynthese, celgroei en proliferatie, celoriëntatie en migratie, en celmetabolisme. mTOR is een serine/threonine-kinase dat geactiveerd wordt door nutriënten en groeifactoren (**Figuur 2**). Het maakt deel uit van twee structureel en functioneel verschillende complexen, mTOR-complex 1 (mTORC1) en mTOR-complex 2 (mTORC2). mTORC1 fungeert als sensor van nutriënten en energie en regelt eiwitsynthese en celproliferatie; mTORC2 heeft een rol in de regulatie van het actine-cytoskelet. Mutaties in *TSC1* of *TSC2* geven aanleiding tot een constitutionele hyperactivatie van deze mTOR-*pathway*. De rol van mTORC1-remmers in de behandeling van TSC wordt verder in detail besproken.

Richtlijnen betreffende de multidisciplinaire opvolging bij TSC

Hieronder volgt een overzicht van de aanbevelingen betreffende de zorg voor patiënten met TSC, gebaseerd op de internationale aanbevelingen geformuleerd in 2012 (5) (**Tabel 2**).

Centraal zenuwstelsel

Bij meer dan 90% van de TSC-patiënten is het centraal zenuwstelsel aangetast (2) onder vorm van structurele afwijkingen, zoals corticale dysplasie [(sub)corticale tubers, radiale migratielijnen], subependymale nodules (SENs), subependymale reusceltumoren (SEGAs), of andere meer zeldzame afwijkingen. Mogelijke functionele gevolgen bestaan uit epilepsie en TSC-geassocieerde neuropsychiatrische stoornissen (TAND; TSC-*associated neuropsychiatric disorders*).

(Sub)corticale tubers zijn focale aanlegstoornissen van de hersenschors waarbij de normale architectuur van de cortex verloren gaat. Deze tubers vertonen sterke gelijkenissen met Focale Corticale Dysplasie type 2 (FCD2), zowel op structureel (aanwezigheid van reuscellen) als op functioneel vlak (overactivatie van de mTOR-*pathway*) (6, 7). (Sub)corticale tubers zijn vaak reeds detecteerbaar op prenatale magnetische-resonantiebeeldvorming (MRI). Bovendien is het zo dat afwezigheid van (sub)corticale tubers prenataal of kort na de geboorte hun aanwezigheid niet met zekerheid uitsluit. Beeldvorming na het eerste levensjaar is ook nodig voor een betrouwbaarder beeld

Figuur 1: Ontstaan en evolutie van TSC-geassocieerde letsels in de loop van het leven.

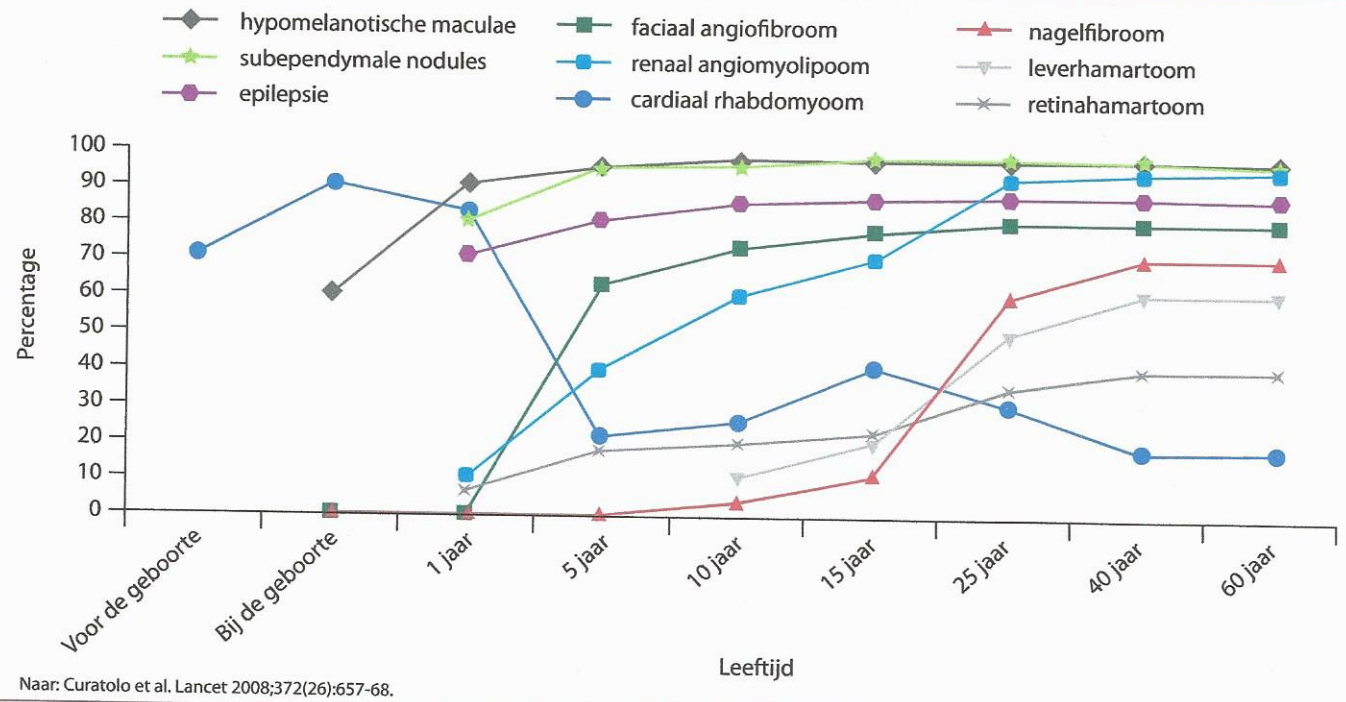

Naar: Curatolo et al. Lancet 2008;372(26):657-68.

Tabel 1: Diagnostische criteria voor TSC, aangepast naar Northrup et al. 2013 (2).

A. Genetische diagnostische criteria	B. Klinische diagnostische criteria
De identificatie van een pathogene mutatie in *TSC1* of *TSC2* in DNA uit normaal weefsel is voldoende om met zekerheid een diagnose van TSC te stellen. Een pathogene mutatie wordt gedefinieerd als een mutatie die de functie van de *TSC1*- of *TSC2*-eiwitten inactiveert (bv. *out-of frame indel* of nonsensmutatie), de synthese van de eiwitten belemmert (bv. grote deletie), of een missense mutatie waarvan het effect op de eiwitfunctie bewezen werd aan de hand van functionele studies. Andere varianten in *TSC1* of *TSC2* waarvan het effect op de eiwitfunctie niet duidelijk is, voldoen niet als diagnostisch criterium en zijn dus niet voldoende om met zekerheid de diagnose van TSC te weerhouden. Bij 10 – 25% van de mensen met TSC wordt geen mutatie gevonden met conventionele genetische tests. Een normaal resultaat sluit de diagnose van TSC echter niet uit en heeft ook geen effect op het gebruik van de klinische diagnostische criteria voor TSC.	**MAJEURE CRITERIA** 1. Hypomelanotische maculae (≥ 3, minimaal 5mm in diameter) 2. Angiofibromen (≥ 3) of fibreuze cefalische plaque 3. Unguale fibromen (≥ 2) 4. Shagreen-patch 5. Multipele retinale hamartomata 6. Corticale dysplasie (corticale tubers of radiale migratielijnen in de witte stof) 7. Subependymale nodules (SENs) 8. Subependymale reusceltumor (SEGA) 9. Cardiaal rhabdomyoom 10. Lymfangioleiomyomatose (LAM) † 11. Angiomyolipomen (AML) (≥ 2) † **MINEURE CRITERIA** 1. 'Confetti' huidletsels 2. Pits in het tandglazuur (≥ 3) 3. Intraorale fibromen (≥ 2) 4. Retinale achromatische vlek 5. Multipele renale cysten 6. Niet-renale hamartomata
Definitieve diagnose 2 majeure criteria of 1 majeur criterion met 2 mineure criteria Mogelijke diagnose: ofwel 1 majeur criterion of ≥ 2 mineure criteria	
† een combinatie van de twee majeure klinische criteria LAM en angiomyolipoom zonder andere kenmerken van TSC komt niet in aanmerking voor een definitieve diagnose.	

van de tuberload (8). Lange tijd werd aangenomen dat (sub)corticale tubers rechtstreeks aan de basis lagen van epilepsie. Intussen is gebleken dat niet alle mensen met (sub)corticale tubers epilepsie ontwikkelen (9). Uit pre-klinisch werk is ook gebleken dat epilepsie kan optreden in afwezigheid van (sub)corticale tubers (10). Dit betekent dat naast de corticale dysplasie ook de hyperactivatie van de mTOR-*pathway* mee aan de basis kan liggen van de epilepsie bij TSC, wat implicaties heeft voor de behandeling, zoals verder in dit artikel geïllustreerd wordt.

Afwijkingen van de witte stof behelzen enerzijds radiale migratielijnen en anderzijds meer subtiele veranderingen die waarneembaar zijn met *diffusion tensor imaging* (DTI) in witte stof die er structureel normaal uitziet. Er wordt vermoed dat de mate van witte-stofafwijkingen in verband gebracht kan worden met het al dan niet aanwezig zijn van autisme in TSC (11).

Subependymale nodules (SENs) liggen in de wand van de laterale ventrikel en geven meestal geen symptomen. Ook deze zijn vaak reeds prenataal te detecteren op MRI. Nodules die gelegen zijn ter hoogte van het foramen van Monro vertonen een verhoogd risico op groei met evolutie naar een subependymale reusceltumor (SEGA) (2).

Subependymale reusceltumoren (SEGAs) zijn typisch traaggroeiende tumoren bestaande uit verschillende celtypes die niet zuiver astrocytair zijn. Om deze reden is de term 'subependymale reusceltumor' meer gepast dan 'subependymaal reuscelastrocyoom', maar de afkorting 'SEGA' blijft internationaal in gebruik. SEGAs komen voor bij 5 tot 15% van de mensen met TSC (2). Deze brede variatie in de literatuur is onder meer te verklaren door verschil in definitie enerzijds, maar ook door verschil tussen cohortes anderzijds (populatiegebaseerd versus gerecruteerd door centra voor epilepsiechirurgie, kinderneurologie of interne geneeskunde). In 2012 werd SEGA door een Europese consensusgroep gedefinieerd als 'een tumor bij een TSC-patiënt, gelegen ter hoogte van het foramen van Monro, > 0,5 cm in diameter met gedocumenteerde groei tussen twee opeenvolgende beeldvormingsonderzoeken en contrastcaptatie op MRI' (12). Later datzelfde jaar definieerde een internationaal expertpanel SEGA als 'een letsel ter hoogte van de caudothalamische groeve met een diameter van ≥ 1 cm in een of meer dimensies, of een subependymaal letsel op eender welke locatie met om het even welke grootte maar zeker groei op opeenvolgende beeldvormingsonderzoeken' (13). De meeste SEGAs vertonen een duidelijke aankleuring op beeldvorming na toediening van contrast. Een groeiende subependymale nodule die echter geen contrast opneemt, dient evengoed beschouwd te worden als een SEGA (13). Internationaal wordt deze laatste definitie verder aangehouden.

De mediane leeftijd bij diagnose van SEGA ligt rond 8 jaar. SEGAs kunnen echter

Figuur 2: Sterk vereenvoudigde voorstelling van de mTOR-pathway.

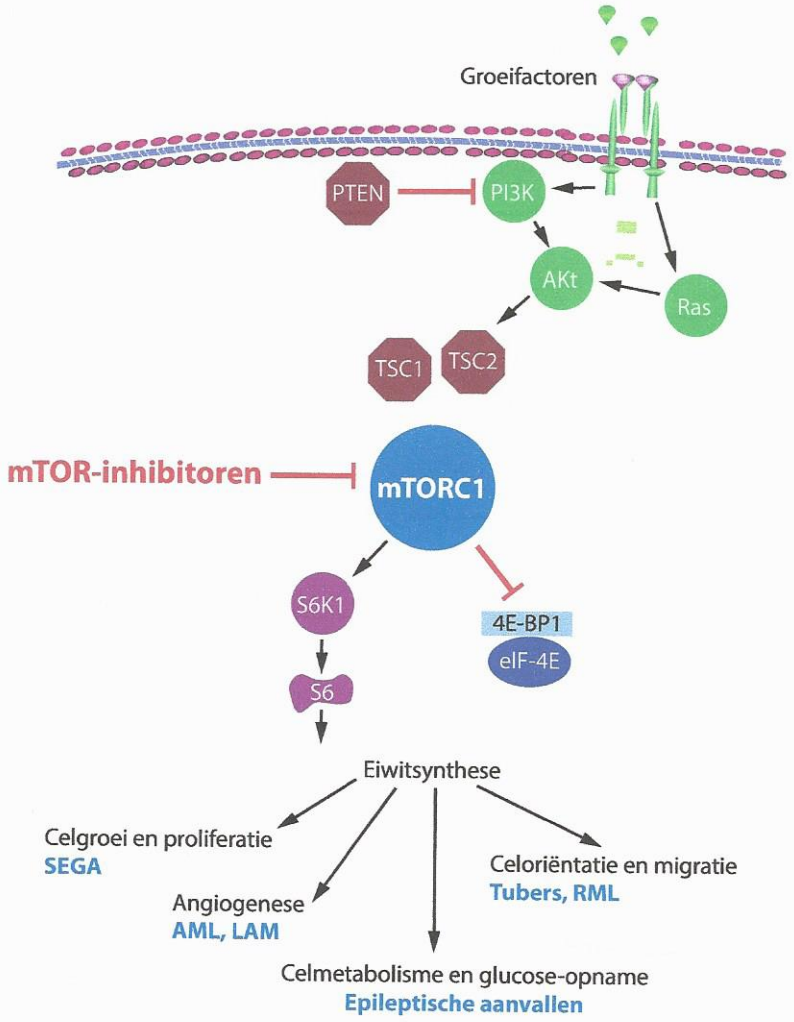

Afkortingen: Akt = *Protein Kinase B*; AML = angiomyolipoma; EIF4EBP1 = *eukaryotic initiation factor 4E binding protein 1*; LAM = lymphangioleiomyomatosis; mTOR = *mammalian target of rapamycin*; mTORC1 = mTOR-complex 1; PI3K = phosphatidilinositol-3-kinase; PTEN = *Phosphatase And Tensin Homolog*; RML = *radial migration lines*; S6K1 = *Ribosomal protein S6 kinase beta-1*; SEGA = *subependymal giant cell astrocytoma*; TSC = *Tuberous Sclerosis Complex*

uitzonderlijk reeds in de eerste levensmaanden aanwezig zijn met al dan niet nood aan interventie (14). Er is zelden groei van SEGAs na de adolescentie, hoewel dit niet uitgesloten is. Belangrijk is dan ook alert te blijven en SEGA-groei te overwegen in de differentiële diagnose van onverklaarde gedragsveranderingen, toename van epileptische aanvalsfrequentie of tekens van intracraniële hypertensie bij volwassenen met TSC, zeker wanneer zij bekend zijn met een SEGA. Doordat een aantal TSC-patiënten een belangrijke verstandelijke beperking vertoont, kan het adequaat inschatten van deze soms aspecifieke klinische tekens een behoorlijke uitdaging vormen.

De internationale aanbevelingen stellen voor om bij TSC-patiënten een MRI van de hersenen uit te voeren om de 1-3 jaar tot de leeftijd van 25 jaar (5). Wanneer een SEGA vastgesteld wordt, is het raadzaam de beeldvorming jaarlijks te herhalen gedurende de kinderleeftijd en adolescentie. Een SEGA kan soms ook ontdekt worden tijdens een diagnostische evaluatie bij een volwassene die tot dan toe nog niet bekend was met TSC. Hoewel specifieke richtlijnen ontbreken, is het raadzaam de beeldvorming eenmalig te herhalen na diagnose en bij afwezigheid van groei de opvolging verder te laten afhangen van de klinische evolutie.

Epilepsie komt voor bij > 85% van de mensen met TSC en is vaak moeilijk te behandelen (15). Tot 2/3 van de TSC-patiënten ontwikkelt epilepsie in het eerste levensjaar onder vorm van focale aanvallen of epileptische spasmen. Epilepsie kan echter ook later in de loop van de kindertijd of soms zelfs pas op volwassen leeftijd ontstaan. Zoals reeds vermeld, werd gedurende lange tijd aangenomen dat de corticale tubers aan de basis lagen van de epilepsie. Deze overtuiging kwam echter op de helling te staan door de vaststellingen dat epilepsie kon voorkomen worden bij TSC-patiënten zonder corticale tubers (9) en in een muismodel voor TSC waarbij de hersenen geen histologische afwijkingen vertoonden (10). Dit leidde tot de recentere hypothese gecentreerd rond de mTOR-*pathway*. Constitutionele hyperactivatie van de mTOR-*pathway* leidt tot een brede waaier aan *downstream*-effecten, waaronder afwijkingen in synaptogenese, neurotransmissie en connectiviteit, alsook abnormale arborisatie van dendrieten en abnormale neuronale migratie en organisatie. Hierdoor hebben mensen met TSC een genetische en neurobiologische kwetsbaarheid die aan de basis kan liggen van zowel het ontstaan van epilepsie, als het ontstaan van encefalopathie of ontwikkelingsachterstand, en het ontstaan van de structurele veranderingen in de hersenen (16), waarbij deze factoren elkaar bijkomend ook nog kunnen beïnvloeden. Het hebben van epileptische aanvallen op jonge leeftijd kan op zich ook een negatieve invloed uitoefenen op de ontwikkeling. Wanneer de diagnose van TSC gesteld wordt prenataal of kort na de geboorte maar nog vóór het optreden van de eerste aanvallen, is het dan ook cruciaal ouders goed te informeren over de klinische kenmerken van focale aanvallen of epileptische spasmen bij de zuigeling, zodat deze zo adequaat en snel mogelijk herkend worden en het interval tussen het begin van de aanvallen en het starten van de behandeling minimaal is (5). Naast informeren van de ouders is ook het regelmatig uitvoeren van een EEG zinvol om kinderen met risico voor het ontwikkelen

Vervolg op blz. 37

Vervolg van blz. 34.

van epilepsie zo vroeg mogelijk te identificeren. De waarde van EEG als biomarker werd gerapporteerd in een eerste pilootstudie door Wu et al. (17). Hierbij werden 40 kinderen met TSC maar zonder epilepsie, jonger dan 7 maanden bij inclusie, prospectief opgevolgd met EEG-controles (slaap en waak) op de leeftijd van 1,5; 3; 4; 5; 6; 9; 12; 18 en 24 maanden. Analyse van de eerste 28 kinderen die minstens tot de leeftijd van 12 maanden gevolgd werden, toonde aan dat alle kinderen die epileptiforme activiteit vertoonden op EEG ook effectief klinische aanvallen ontwikkelden (positief predictieve waarde 100%). De negatief predictieve waarde om geen epilepsie te ontwikkelen na een normaal EEG bedroeg 64% (17). Naast de specifieke indicatie voor regelmatige EEG-controles bij de zuigeling *at risk*, is de internationale consensus een EEG uit te voeren als deel van de diagnostische evaluatie en te herhalen bij vermoeden van epilepsie of bij moeilijk controleerbare epilepsie, met een frequentie bepaald op klinische indicatie in plaats van op specifieke tijdstippen. Plotse veranderingen op vlak van gedrag, slaap, cognitie of neurologisch functioneren die niet verklaard worden door bevindingen op de MRI of routine-EEG, vormen een indicatie voor het uitvoeren van een 24-uurs-EEG met videomonitoring om eventuele subklinische aanvallen op te sporen (5).

Slechts een klein deel van de patiënten met TSC en epilepsie wordt volledig aanvalsvrij.

TSC-*Associated Neuropsychiatric Disorders* (TAND) komen voor bij ~90% van de patiënten met TSC. Ongeveer de helft van de patiënten met TSC heeft een gemiddelde begaafdheid en ongeveer 1/3 heeft een diepe verstandelijke beperking. Bijna alle patiënten met TSC vertonen één of meerdere gedragsproblemen, zoals hyperactiviteit, impulsiviteit, agressiviteit, nood aan voorspelbaarheid, zelfverwonding, of slaapstoornissen. Leerstoornissen worden niet systematisch in kaart gebracht, maar geschat wordt dat ongeveer 30% van de kinderen met TSC en een normale begaafdheid te kampen heeft met leerstoornissen waarvoor begeleiding aangewezen is. Psychiatrische stoornissen, zoals autisme, komen voor bij ongeveer de helft van de mensen met TSC en > 50% heeft een aandachttekort- en hyperactiviteitstoornis (ADHD). Op volwassen leeftijd is er een belangrijk verhoogd risico op angststoornissen en depressie. Ook problemen met specifieke neuropsychologische functies, zoals executieve functies, aandachtfuncties of geheugen, kunnen een belangrijke weerslag hebben op het

Tabel 2: Samenvatting van de belangrijkste internationale aanbevelingen voor opvolging van patiënten met TSC. Aangepast naar Krueger et al. 2013 (5).

Genetisch
Genetische testen en counseling bij alle TSC-patiënten bij diagnose, zeker op reproductieve leeftijd, met aandacht voor eventueel aangetaste familieleden.
Centraal zenuwstelsel
HERSENLETSELS
MRI van de hersenen bij diagnose en daarna elke 1-3 jaar tot de leeftijd van 25 jaar, meer frequent (minstens jaarlijks, of elke 3-6 maand) wanneer een SEGA aanwezig is.
EPILEPSIE
Bij diagnose een *baseline*-EEG, daarna op klinische indicatie te herhalen; bij afwijkingen op EEG, refractaire epilepsie of andere veranderingen (slaap, gedrag, neurocognitie) aan te vullen met een 24-uurs-video-EEG (subklinische aanvallen?); ouders bij diagnose steeds goed informeren over focale aanvallen en epileptische spasmen om erg vroegtijdige detectie en behandeling mogelijk te maken.
TAND (*TSC-Associated Neuropsychiatric Disorders*)
Minstens jaarlijkse screening naar TAND aan de hand van de TAND-checklist. Aan te vullen met een meer uitgebreid neuropsychologisch onderzoek op belangrijke ontwikkelingsovergangen (instap kleuteronderwijs, overstap naar lager, middelbaar en hoger onderwijs) of op klinische indicatie.
Andere organen
NIEREN
MRI van het abdomen bij diagnose en daarna elke 1-3 jaar; nierfunctie, proteïnurie en bloeddruk jaarlijks te controleren.
LONGEN
Mogelijke LAM-gerelateerde symptomen bij elk klinisch contact bevragen; longfunctie, 6-minuut-wandeltest en HRCT van de thorax bij vrouwen vanaf 18 jaar bij diagnose en elke 5-10 jaar daarna indien asymptomatisch; bij optreden van cysten jaarlijks longfunctie en 6-minuut-wandeltest, HRCT van de thorax elke 2-3 jaar; advies over roken en inname van oestrogenen.
HUID
Jaarlijks klinische opvolging.
HART
Bij diagnose steeds een echocardiografie en ECG; bij asymptomatische patiënten met rhabdomyomen echo te herhalen elke 1-3 jaar tot regressie van de letsels. ECG om de 3-5 jaar bij asymptomatische patiënten om te screenen voor ritmestoornissen, meer frequent en bijkomend onderzoek bij symptomatische patiënten.
OGEN
Bij patiënten met retinale hamartomen of visuele symptomen bij diagnose is jaarlijks volledig oftalmologisch onderzoek (met fundusonderzoek) aangewezen. Bij patiënten zonder letsels of klachten worden algemene richtlijnen voor visusopvolging gevolgd.
TANDEN
Zesmaandelijkse controle door een tandarts, met een orthopantomogram op de leeftijd van 7 jaar.

dagelijks functioneren van mensen met TSC, los van begaafdheidsniveau. Tot slot heeft TSC vaak een grote impact op het zelfbeeld van de patiënten en weegt de zorg soms zwaar voor ouders en *siblings* (18).

Richtlijnen voor de opvolging van de cognitieve en gedragsmatige problemen bij TSC werden een eerste maal opgesteld in 2005 (19). Een onderzoek uitgevoerd door de *TS Association* in het Verenigd Koninkrijk in 2010 toonde echter dat slechts 18% van de mensen ook effectief een evaluatie krijgt voor TAND, al dan niet gevolgd door gepaste behandeling en begeleiding (18, 20). Dit toont een gigantische spreidstand tussen de prevalentie van TAND enerzijds en de mate van opsporing, evaluatie en behandeling anderzijds. Tijdens de internationale consensusconferentie in 2012 formuleerde het neuropsychiatriepanel de aanbeveling op jaarlijkse basis te screenen voor TAND en een formele multidisciplinaire evaluatie van alle dimensies van TAND uit te voeren bij diagnose en bij belangrijke schakelmomenten in het leven (zoals instap in het kleuteronderwijs, overstap naar lager, middelbaar en hoger onderwijs). Bijkomende evaluaties kunnen aangewezen zijn indien op basis van de jaarlijkse screening nieuwe bezorgdheden naar voren komen. Bij plotse veranderingen in gedrag is het belangrijk om potentiële medische oorzaken, zoals SEGA, epilepsie, nierproblemen of medicatie, op te sporen (5). Om tegemoet te komen aan de uitgesproken *gap* tussen prevalentie en behandeling werden in 2012 twee strategieën geadopteerd. De eerste bestond erin een term te definiëren die het multidimensionele karakter van de TSC-geassocieerde neuropsychiatrische problemen overkoepelt. Op deze manier probeert men tegemoet te komen aan verwarring tussen bijvoorbeeld aandachtsproblemen (geobserveerd gedrag), tekorten in de aandachtfuncties (vastgesteld bij formele neuropsychologische evaluatie), en ADHD (neuropsychiatrische stoornis). Een tweede strategie was gericht op het faciliteren van de jaarlijkse screening voor TAND door het ontwikkelen van een TAND-checklist. Deze checklist werd opgesteld op basis van de zes dimensies die in kaart gebracht worden: gedragsproblemen, psychiatrische stoornissen, begaafdheid/IQ, schoolse vaardigheden, neuropsychologische functies en psychosociaal functioneren. De checklist wordt afgesloten door een evaluatie van de impact die TSC heeft op de patiënt en/of zijn familie en het gezamenlijk opstellen van prioriteiten voor verdere evaluatie, behandeling of begeleiding (18). De checklist werd uitgebreid gevalideerd (20) en na een proces van *translation/back-translation* is intussen ook een Nederlandstalige versie beschikbaar (www.be-TSC.be). Een Franstalige versie wordt binnenkort verwacht.

Andere organen

Renale angiomyolipomen (AML) en niercysten komen voor bij respectievelijk 80% en 50% van de patiënten met TSC. Beide soorten letsels ontwikkelen zich in de loop van de kinderjaren en nemen vaak toe in aantal en grootte tijdens de adolescentie en op volwassen leeftijd (21) (**Figuur 1**). Een klein aantal TSC-patiënten ontwikkelt renale cysten op zeer jonge leeftijd resulterend in nierinsufficiëntie op jongvolwassen leeftijd ten gevolge van een combinatie van TSC met polycystische nierziekte, veroorzaakt door een deletie van zowel *TSC2* als *PKD1* (*'contiguous gene deletion syndrome'*). Nierletsels in TSC zijn geassocieerd met een significante morbiditeit en mortaliteit (22). Complicaties kunnen acuut optreden onder vorm van plotse nierbloedingen, of chronisch door progressief verlies van gezond nierweefsel resulterend in verminderde nierfunctie en chronische nierinsufficiëntie (23). Doordat de bloedvatwand in AML geen normaal elastine bevat (24), ontstaan vaak aneurysmata die aan de basis liggen van de acute nierbloedingen. Vooral groeiende AMLs ≥ 3cm vertonen een verhoogd bloedingsrisico (25). Om complicaties tot een minimum te beperken, wordt aanbevolen een MRI van de abdomen uit te voeren om de 1-3 jaar, aangevuld met een jaarlijkse controle van de nierfunctie en de bloeddruk, en screening voor proteïnurie (5). Indien MRI niet mogelijk of gecontraindiceerd is, wordt opvolging aan de hand van CT of echografie voorgesteld. Er komen echter regelmatig ook vetarme letsels (angiomyomen) in de nier voor, die niet zichtbaar zijn op echografie en soms moeilijk te differentiëren zijn van kwaadaardige niertumoren op MRI. Indien twijfel bestaat en letsels > 0,5 cm/jaar groeien, moet een naaldbiopt of open biopt overwogen worden. In dit geval kan overleg met een (inter-)nationale expert zinvol zijn.

Pulmonaire lymfangioleiomyomatose (LAM) treft ongeveer de helft van de vrouwen met TSC. De aandoening kan volledig asymptomatisch blijven of aanleiding geven tot dyspneu, spontane pneumothorax, chyleuze effusie of hemoptoe. Het is aanbevolen een eerste maal te screenen voor LAM bij alle jonge vrouwen met TSC rond de leeftijd van 18 jaar aan de hand van een hogeresolutie-CT-scan (HRCT) van de thorax en een longfunctieonderzoek. Een *baseline*-bepaling van de *vascular endothelial growth factor*- type D (VEGF-D) kan tevens aangewezen zijn om het ontstaan of de evolutie van LAM op te volgen. Advies rond het negatief effect van roken en mogelijk negatieve invloed van orale contraceptiva dient tijdens de adolescentie besproken te worden. Bij elk opvolgingsonderzoek dient men te vragen naar klachten van inspanningsgebonden dyspnoe of kortademigheid. Bij asymptomatische patiënten die geen longcysten hadden op hun eerste HRCT wordt voorgesteld de HRCT te herhalen om de 5-10 jaar. Van zodra er cysten worden vastgesteld is een jaarlijkse controle van de longfunctie noodzakelijk met controle-HRCT om de 2-3 jaar. In geval van snelle progressie kan een 3-6-maandelijke controle aangewezen zijn om de indicatie tot starten van behandeling optimaal te monitoren (5).

Dermatologische afwijkingen bij TSC kunnen zeer uiteenlopend zijn en omvatten hypomelanotische maculae (90%), faciale angiofibromen (75%), fibreuze voorhoofdplaques (25%), unguale fibromen (20%), shagreen-patches en confetti-lesies. Ze hebben vaak een belangrijke invloed op het zelfbeeld en de levenskwaliteit van

de patiënt. Huidletsels ontwikkelen zich ook reeds op kinderleeftijd en nemen toe met de jaren (**Figuur 1**) (2). Een jaarlijks consult bij de dermatoloog in het TSC-team is aangewezen om snelveranderende letsels of symptomatische letsels op te sporen en te behandelen.

TSC-geassocieerde tand- en mondafwijkingen omvatten dentale pits en intraorale fibromen. Een goede opvolging bestaat uit een halfjaarlijkse controle bij de tandarts. Een panoramische foto van het gebit wordt aanbevolen rond de leeftijd van 7 jaar.

Cardiale rhabdomyomen komen voor bij ongeveer 60% van de patiënten met TSC en leiden vaak tot prenatale diagnose, aangezien ze vrij betrouwbaar kunnen worden vastgesteld op prenatale echografie vanaf 20 weken zwangerschapsduur. Cardiale rhabdomyomen zijn meestal asymptomatisch en nemen spontaan af in volume na de geboorte. Sporadisch kunnen ze echter voor complicaties zorgen, zoals *outflow*-obstructie of ritmestoornissen (atriale en ventriculaire aritmie of Wolff-Parkinson-White-syndroom) (2). Bij asymptomatische patiënten is het aangewezen om de evolutie van de cardiale rhabdomyomen te volgen aan de hand van echografie om de 1-3 jaar tot een afname van het volume wordt vastgesteld. Om ritmestoornissen op te sporen wordt voorgesteld om de 5 jaar een ECG uit te voeren. Bij symptomatische patiënten of in aanwezigheid van ritmestoornissen op het ECG wordt een intensievere opvolging aanbevolen (5).

Oftalmologische afwijkingen bij TSC bestaan uit retinale hamartomata en achromatische vlekken. Retinale hamartomata hebben een vergelijkbare histologie als corticale tubers. Ze komen voor bij 30 - 50% van de TSC-patiënten. Deze letsels dragen vaak bij tot het stellen van de klinische diagnose, maar geven slechts zeer zelden aanleiding tot symptomen. Achromatische vlekken komen voor bij ongeveer 30% van de patiënten en bestaan uit zones van hypopigmentatie van de retina (2). De opvolgingsaanbevelingen stellen dat indien lesies worden vastgesteld bij diagnose een jaarlijkse opvolging wenselijk is. Indien geen retinale hamartomen aanwezig zijn bij diagnose wordt een opvolging van visus zoals bij de algemene bevolking voorgesteld. Bij kinderen onder behandeling met vigabatrine (voor infantiele spasmen) wordt opvolging van het gezichtsveld voorgesteld indien haalbaar (5).

Zeldzame afwijkingen bij TSC bestaan ondere andere uit pancreatische neuro-endocriene tumoren, leverangiomen, papillaire adenomata van de schildklier, uterus of ovariële hamartomen (2).

Prenatale diagnose en counseling

Bij diagnose is het aangewezen dat elke TSC-patiënt gezien wordt door een arts gespecialiseerd in menselijke erfelijkheid. Genetische testing wordt aanbevolen voor counselingdoeleinden en/of om de diagnose te bevestigen indien deze op klinische basis niet met zekerheid kan worden gesteld. Eens de diagnose bevestigd is, wordt nagegaan of er nog andere familieleden *at risk* zijn voor TSC, en kan de familie worden gecounseld. Ook het herhalingsrisico bij een eventuele volgende zwangerschap zal worden toegelicht evenals de verschillende opties om een gezond kind te baren, waaronder pre-implantatie genetische diagnostiek (PGD) en prenatale diagnostiek (via vlokkentest of vruchtwaterpunctie) (5).

Referenties

1. O'Callaghan FJ, Shiell AW, Osborne JP, Martyn CN. Prevalence of tuberous sclerosis estimated by capture-recapture analysis. Lancet 1998;351(9114):1490.
2. Northrup H, Krueger DA. International Tuberous Sclerosis Complex Consensus G. Tuberous sclerosis complex diagnostic criteria update: recommendations of the 2012 Iinternational Tuberous Sclerosis Complex Consensus Conference. Pediatric neurology 2013;49(4):243-54.
3. van Slegtenhorst M, de Hoogt R, Hermans C, et al. Identification of the tuberous sclerosis gene TSC1 on chromosome 9q34. Science 1997;277(5327):805-8.
4. European Chromosome 16 Tuberous Sclerosis C. Identification and characterization of the tuberous sclerosis gene on chromosome 16. Cell 1993;75(7):1305-15.
5. Krueger DA, Northrup H. International Tuberous Sclerosis Complex Consensus G. Tuberous sclerosis complex surveillance and management: recommendations of the 2012 International Tuberous Sclerosis Complex Consensus Conference. Pediatric neurology 2013;49(4):255-65.
6. Iyer A, Prabowo A, Anink J, et al. Cell injury and premature neurodegeneration in focal malformations of cortical development. Brain pathology 2014;24(1):1-17.
7. van Scheppingen J, Broekaart DW, Scholl T, et al. Dysregulation of the (immuno)proteasome pathway in malformations of cortical development. Journal of neuroinflammation 2016;13(1):202.
8. Peters JM, Prohl AK, Tomas-Fernandez XK, et al. Tubers are neither static nor discrete: Evidence from serial diffusion tensor imaging. Neurology 2015;85(18):1536-45.
9. Boronat S, Shaaya EA, Doherty CM, et al. Tuberous sclerosis complex without tubers and subependymal nodules: a phenotype-genotype study. Clinical genetics 2014;86(2):149-54.
10. Abs E, Goorden SM, Schreiber J, et al. TORC1-dependent epilepsy caused by acute biallelic Tsc1 deletion in adult mice. Annals of neurology 2013;74(4):569-79.
11. Peters JM, Taquet M, Prohl AK, et al. Diffusion tensor imaging and related techniques in tuberous sclerosis complex: review and future directions. Future neurology 2013;8(5):583-97.
12. Jozwiak S, Nabbout R, Curatolo P, participants of the TSCCMfS. Epilepsy M. Management of subependymal giant cell astrocytoma (SEGA) associated with tuberous sclerosis complex (TSC): Clinical recommendations. European journal of paediatric neurology: EJPN: official journal of the European Paediatric Neurology Society 2013;17(4):348-52.
13. Roth J, Roach ES, Bartels U, et al. Subependymal giant cell astrocytoma: diagnosis, screening, and treatment. Recommendations from the International Tuberous Sclerosis Complex Consensus Conference 2012. Pediatric neurology 2013;49(6):439-44.
14. Kotulska K, Borkowska J, Mandera M, et al. Congenital subependymal giant cell astrocytomas in patients with tuberous sclerosis complex. Child's nervous system: ChNS: official journal of the International Society for Pediatric Neurosurgery 2014;30(12):2037-42.
15. Curatolo P, Jozwiak S, Nabbout R. SEGA TSCCMf, Epilepsy M. Management of epilepsy associated with tuberous sclerosis complex (TSC): clinical recommendations. European journal of paediatric neurology: EJPN: official journal of the European Paediatric Neurology Society 2012;16(6):582-6.
16. Curatolo P, Aronica E, Jansen A, et al. Early onset epileptic encephalopathy or genetically determined encephalopathy with early onset epilepsy? Lessons learned from TSC. European journal of paediatric neurology: EJPN: official journal of the European Paediatric Neurology Society 2016;20(2):203-11.
17. Wu JY, Peters JM, Goyal M, et al. Clinical Electroencephalographic Biomarker for Impending Epilepsy in Asymptomatic Tuberous Sclerosis Complex Infants. Pediatric neurology 2016;54:29-34.
18. de Vries PJ, Whittemore VH, Leclezio L, et al. Tuberous sclerosis associated neuropsychiatric disorders (TAND) and the TAND Checklist. Pediatric neurology 2015;52(1):25-35.
19. de Vries P, Humphrey A, McCartney D, et al. Consensus clinical guidelines for the assessment of cognitive and behavioural problems in Tuberous Sclerosis. European child & adolescent psychiatry 2005;14(4):183-90.
20. Leclezio L, Jansen A, Whittemore VH, de Vries PJ. Pilot validation of the tuberous sclerosis-associated neuropsychiatric disorders (TAND) checklist. Pediatric neurology 2015;52(1):16-24.
21. Dixon BP, Hulbert JC, Bissler JJ. Tuberous sclerosis complex renal disease. Nephron. Experimental nephrology 2011;118(1):e15-20.
22. Shepherd CW, Gomez MR. Mortality in the Mayo Clinic Tuberous Sclerosis Complex Study. Annals of the New York Academy of Sciences 1991;615:375-7.
23. Franz DN, Bissler JJ, McCormack FX. Tuberous sclerosis complex: neurological, renal and pulmonary manifestations. Neuropediatrics 2010;41(5):199-208.
24. Eble JN. Angiomyolipoma of kidney. Seminars in diagnostic pathology 1998;15(1):21-40.
25. Yamakado K, Tanaka N, Nakagawa T, et al. Renal angiomyolipoma: relationships between tumor size, aneurysm formation, and rupture. Radiology 2002;225(1):78-82.
26. Curatolo P, Bombardieri R, Jozwiak S. Tuberous sclerosis. Lancet 2008;372(9639):657-68.