# NEURONE

Vol 21 - n° 9 - 2016 | novembre 2016 |



## La sclérose tubéreuse de Bourneville: options et défis relatifs au suivi et au traitement

*Anna C. Jansen, Liesbeth De Waele*

## Parler d'incertitude avec les patients atteints d'un cancer

*Yves Libert, et al.*

## Comment la «malbouffe» peut engendrer le mal-être: les progrès de la psycho-neuro-nutrition

*Jean-Emile Vanderheyden*

Retrouvez Neurone sur internet
www.neurone.be

Wellbutrin® bupropion hydrochloride XR
gsk

Mensuel - Ne paraît pas en janvier et juillet
Bureau de dépôt Charleroi X - P301156
ISSN 1372-4185

NEURONE

**Comité de rédaction**

M Ansseau

J Bertrand

P Boon

H Carton

R Cluydts

P Cosyns

L Crevits

J Croonenberghs

PP De Deyn

K Demyttenaere

A De Nayer

J De Reuck

M Dierick

M Floris

R Gonsette

B Gribomont

M Kerkhofs

C Lejeune

J Mendlewicz

G Moonen

P Papart

J Peuskens

C Plets

R Poirrier

JP Roussaux

B Sadzot

J Schoenen

P Van den Bergh

D Van West

N Zdanowicz





# SOMMAIRE

3 ÉDITO
**Inspiré de faits réels? L'ECT dans les médias**
Pascal Sienaert (AcCENT; KUL)

6 ACTUA
**L'évolution de la consommation de drogues chez les étudiants de l'enseignement supérieur**
Guido Van Hal (UAntwerpen)

10 ACTUA
**Le 26e Colloque de Mouans-Sartoux**
**Le futur proche de la médecine et de la sexualité**
Jean-Emile Vanderheyden

15 ACTUA
**Parler d'incertitude avec les patients atteints d'un cancer**
Yves Libert (ULB), et al.

23 CONGRÈS
***29th European College of Neuropsychopharmacology congress***
**Extraits de l'ECNP**
Dominique-Jean Bouilliez

26 ACTUA
**Désir sexuel au féminin: *are there really good and bad guys?***
Dominique-Jean Bouilliez

28 AGENDA

31 MISE À JOUR
**La sclérose tubéreuse de Bourneville: options et défis relatifs au suivi et au traitement (partie 1)**
Anna C. Jansen (UZ Brussel), Liesbeth De Waele (UZ Leuven)

43 ESSAI
**Comment la «malbouffe» peut engendrer le mal-être: les progrès de la psycho-neuro-nutrition**
Jean-Emile Vanderheyden

51 LU POUR VOUS
**Je vous conseille de lire...**

54 ESSAI
**N'ai-je fait qu'obéir aux ordres?**
Philippe Lambert

Neu_21_09_F_2016



**La sclérose tubéreuse de Bourneville (STB) est une maladie autosomique dominante rare, dont la prévalence est estimée à 6,8-12,4 pour 100.000 personnes, sans distinction de race ou de sexe (1). L'extrapolation de ces données permet de suspecter qu'un millier de personnes souffrent de STB en Belgique. Toutefois, le nombre de personnes souffrant de STB qui bénéficient d'un suivi régulier et pluridisciplinaire est considérablement plus faible. La première partie de cet article traite du suivi pluridisciplinaire, tandis que les options thérapeutiques seront abordées dans une seconde partie (qui paraîtra dans une prochaine édition).**

**PARTIE I: TRAITEMENT PLURIDISCIPLINAIRE**

# LA SCLÉROSE TUBÉREUSE DE BOURNEVILLE: OPTIONS ET DÉFIS RELATIFS AU SUIVI ET AU TRAITEMENT



**Anna C. Jansen[1], Liesbeth De Waele[2]**
1. Neuropédiatrie UZ Brussel, Coordinatrice de l'équipe STB, UZ Brussel
2. Neuropédiatrie UZ Leuven, Coordinatrice de l'équipe STB, UZ Leuven

La STB est caractérisée par le développement de tumeurs bénignes ou hamartomes, qui peuvent toucher pratiquement tous les organes et qui, lorsqu'ils touchent le cerveau, les reins, les poumons et la peau, peuvent être responsables d'une morbidité importante. La sévérité des symptômes associés à la STB est très variable, tant entre différentes familles qu'au sein d'une même famille (2). Les personnes se situant à l'extrémité légère du spectre sont paucisymptomatiques, tandis que l'autre extrémité du spectre se caractérise par une déficience intellectuelle sévère, une épilepsie réfractaire, une insuffisance rénale ou une importante diminution de la fonction pulmonaire, avec dépendance à l'oxygène. Outre le caractère multisystémique et l'importante variation de sévérité, les soins et le suivi des patients souffrant de STB sont encore compliqués par le fait que les lésions ne sont pas stables et qu'elles peuvent apparaître ou évoluer

N2363F

au fil du temps. Comme exemples, citons les angiofibromes de la face qui se développent souvent dans l'enfance et s'aggravent avec l'âge, les tumeurs sous-épendymaires à cellules géantes (SEGA), qui n'augmentent que rarement à l'âge adulte, et les problèmes rénaux, qui n'apparaissent véritablement qu'à cet âge (**Figure 1**).

Le diagnostic de STB est posé sur la base des critères diagnostiques cliniques ou suite à la mise en évidence d'une mutation pathogène au niveau du gène *TSC1* sur le chromosome 9 (3) ou du gène *TSC2* sur le chromosome 16 (4). Chez un peu plus de 2/3 des personnes, la mutation apparaît *de novo*. Les mutations au niveau du gène *TSC2* provoquent généralement des symptômes plus sévères que celles touchant le gène *TSC1*, bien qu'il existe de nombreuses exceptions et que cette information ne puisse donc pas être utilisée pour le *counseling* de patients individuels ou de familles. Les critères diagnostiques ont été adaptés en 2012, après un consensus international (2). Le **Tableau 1** reprend un aperçu de ces critères.

Les produits respectifs des gènes *TSC1* et *TSC2*, l'hamartine et la tubérine, forment un hétérodimère intracellulaire ayant une action inhibitrice sur la voie de signalisation mTOR (*mammalian target of rapamycin*), qui est impliquée dans un éventail de fonctions intracellulaires *downstream* parmi lesquelles la synthèse protéique, la croissance et la prolifération cellulaires, l'orientation et la migration cellulaires, et le métabolisme cellulaire. La mTOR est une sérine/thréonine kinase activée par des nutriments et des facteurs de croissance (**Figure 2**). Elle fait partie de deux complexes structurellement et fonctionnellement différents, en l'occurrence les complexes mTOR 1 (mTORC1) et mTOR 2 (mTORC2). Le mTORC1 fait office de capteur de nutriments et d'énergie et régule la synthèse protéique et la prolifération cellulaire; mTORC2 joue un rôle dans la régulation du cytosquelette de l'actine. Les mutations au niveau des gènes *TSC1* ou *TSC2* entraînent une hyperactivation constitutionnelle de cette voie de signalisation mTOR. Le rôle des inhibiteurs de mTORC1 dans le cadre du traitement de la STB sera analysé plus en détail.

## Recommandations relatives au suivi pluridisciplinaire de la STB

Ci-dessous, nous donnons un aperçu des recommandations relatives à la prise en charge des patients souffrant de STB, basées sur les directives internationales formulées en 2012 (5) (**Tableau 2**).

### *Système nerveux central*

Chez plus de 90% des patients souffrant de STB, le système nerveux central est touché (2) sous la forme d'anomalies structurelles, telles qu'une dysplasie corticale [tubers (sous-)corticaux, lignes de migration radiaire], des nodules sous-épendymaires (SEN), des tumeurs sous-épendymaires à cellules géantes (SEGA) ou d'autres anomalies plus rares. L'épilepsie et les troubles neuropsychiatriques associés à la STB (TAND; TSC-*associated neuropsychiatric disorders*) sont des conséquences fonctionnelles possibles.

Les tubers (sous-)corticaux sont des troubles focaux de l'organisation du cortex cérébral, suite auxquels l'architecture normale du cortex disparaît. Ces tubers présentent de fortes similitudes avec la Dysplasie Corticale Focale de type 2 (FCD2), tant sur le plan structurel (présence de cellules géantes) que fonctionnel (hyperactivation de la voie de signalisation mTOR) (6, 7). Les tubers (sous-)corticaux sont souvent déjà détectables à l'IRM (imagerie par résonance magnétique) prénatale. Par ailleurs, l'absence de tubers (sous-)

***Figure 1: Apparition et évolution des lésions associées à la STB au cours de la vie.***

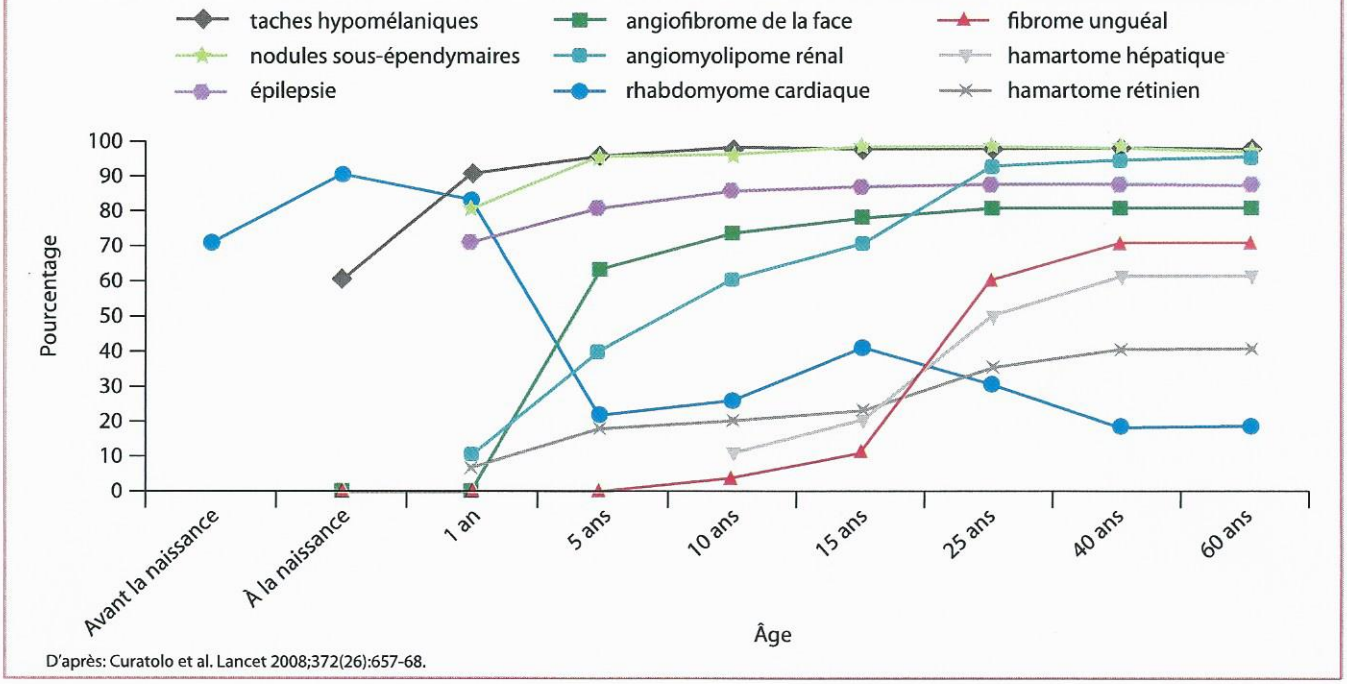


D'après: Curatolo et al. Lancet 2008;372(26):657-68.

*Tableau 1: Critères diagnostiques de la STB, adaptés d'après Northrup et al. 2013 (2).*

| A. Critères diagnostiques génétiques | B. Critères diagnostiques cliniques |
|---|---|
| L'identification d'une mutation pathogène au niveau du gène *TSC1* ou *TSC2* dans l'ADN extrait de tissus normaux suffit pour poser avec certitude un diagnostic de STB. Une mutation pathogène est définie comme une mutation qui inactive la fonction des protéines *TSC1* ou *TSC2* (p. ex. *out-of frame indel* ou mutation non-sens), qui entrave la synthèse des protéines (p. ex. délétion importante) ou une mutation faux-sens dont l'effet sur la fonction protéique a été prouvé à l'aide d'études fonctionnelles. D'autres variantes au niveau du gène *TSC1* ou *TSC2*, dont l'effet sur la fonction protéique n'est pas clair, ne constituent pas un critère diagnostique et ne sont donc pas suffisantes pour établir avec certitude le diagnostic de STB. Chez 10-25% des personnes souffrant de STB, les tests génétiques conventionnels ne permettent pas de mettre une mutation en évidence. Un résultat normal n'exclut cependant pas le diagnostic de STB, et n'a aucun effet non plus sur l'utilisation des critères diagnostiques cliniques de la STB. | **CRITÈRES MAJEURS**<br>1. Taches hypomélaniques (≥ 3, minimum 5mm de diamètre)<br>2. Angiofibromes (≥ 3) ou plaques fibreuses céphaliques<br>3. Fibromes unguéaux (≥ 2)<br>4. Plaques «en peau de chagrin»<br>5. Hamartomes rétiniens multiples<br>6. Dysplasie corticale (tubers corticaux ou lignes de migration radiaire dans la substance blanche)<br>7. Nodules sous-épendymaires (SEN)<br>8. Tumeur sous-épendymaire à cellules géantes (SEGA)<br>9. Rhabdomyome cardiaque<br>10. Lymphangioléiomyomatose (LAM) †<br>11. Angiomyolipomes (AML) (≥ 2) †<br>**CRITÈRES MINEURS**<br>1. Lésions cutanées en «confetti»<br>2. Puits dans l'émail dentaire (≥ 3)<br>3. Fibromes intrabuccaux (≥ 2)<br>4. Taches achromiques rétiniennes<br>5. Kystes rénaux multiples<br>6. Hamartomes non rénaux |
| Diagnostic certain: 2 critères majeurs ou 1 critère majeur et 2 critères mineurs<br>Diagnostic possible: soit 1 critère majeur, soit ≥ 2 critères mineurs | |
| † une combinaison des deux critères cliniques majeurs que sont la LAM et l'angiomyolipome, sans autres caractéristiques de la STB, n'entre pas en ligne de compte pour un diagnostic définitif. | |

corticaux avant ou peu après la naissance ne signifie pas avec certitude qu'il n'y en aura jamais. L'imagerie après la première année de vie est également nécessaire pour une visualisation plus fiable de la charge en tubers (8). On a longtemps cru que les tubers (sous-)corticaux étaient directement à la base de l'épilepsie. Entretemps, il est apparu que toutes les personnes présentant des tubers (sous-) corticaux ne développent pas de l'épilepsie (9). Des travaux précliniques ont également révélé que l'épilepsie peut survenir en l'absence de tubers (sous-)corticaux (10). Ceci signifie qu'outre la dysplasie corticale, l'hyperactivation de la voie de signalisation mTOR peut également être à la base de l'épilepsie en cas de STB, ce qui a des implications pour le traitement, comme l'illustrera la suite de cet article.

Les anomalies de la substance blanche englobent d'une part les lignes de migration radiaire, et d'autre part des modifications plus subtiles qu'on peut observer grâce à l'imagerie DTI (*diffusion tensor imaging*) dans la substance blanche d'aspect structurellement normal. On suppose que le degré d'anomalies de la substance blanche peut être mis en rapport avec la présence – ou non – d'autisme en cas de STB (11).

Les nodules sous-épendymaires (SEN) se situent dans la paroi du ventricule latéral, et ne provoquent généralement pas de symptômes. Ils sont également souvent déjà détectables à l'IRM prénatale. Les nodules situés au niveau du foramen de Monro comportent un risque accru de croissance et d'évolution vers une tumeur sous-épendymaire à cellules géantes (SEGA) (2).

Les tumeurs sous-épendymaires à cellules géantes (SEGA) sont typiquement des tumeurs à croissance lente, constituées de différents types cellulaires qui ne sont pas purement astrocytaires. C'est pour cette raison que le terme «tumeur sous-épendymaire à cellules géantes» est plus approprié, mais l'abréviation «SEGA» reste utilisée à l'échelle internationale. Les SEGA s'observent chez 5 à 15% des personnes souffrant de STB (2). Cette large variation dans la littérature s'explique entre autres par une différence de définition, d'une part, mais également par une différence entre les cohortes, d'autre part (cohortes basées sur la population vs cohortes recrutées par des centres pour la chirurgie de l'épilepsie, la neurologie pédiatrique ou la médecine interne). En 2012, la SEGA a été définie par un groupe de consensus européen comme «une tumeur survenant chez un patient souffrant de STB, située au niveau du foramen de Monro, d'un diamètre > 0,5cm, avec une croissance documentée entre deux examens d'imagerie successifs et un rehaussement par le produit de contraste à l'IRM» (12). Plus tard, cette même année, un groupe d'experts internationaux a défini la SEGA comme «une lésion au niveau de la fosse caudothalamique d'un diamètre de ≥ 1cm dans une ou plusieurs dimensions, ou une lésion sous-épendymaire, quelles que soient sa localisation et ses dimensions, mais avec une croissance certaine lors d'examens d'imagerie successifs» (13). La plupart des SEGA présentent un net rehaussement à l'imagerie, après

**Figure 2: Représentation fortement simplifiée de la voie de signalisation mTOR.**

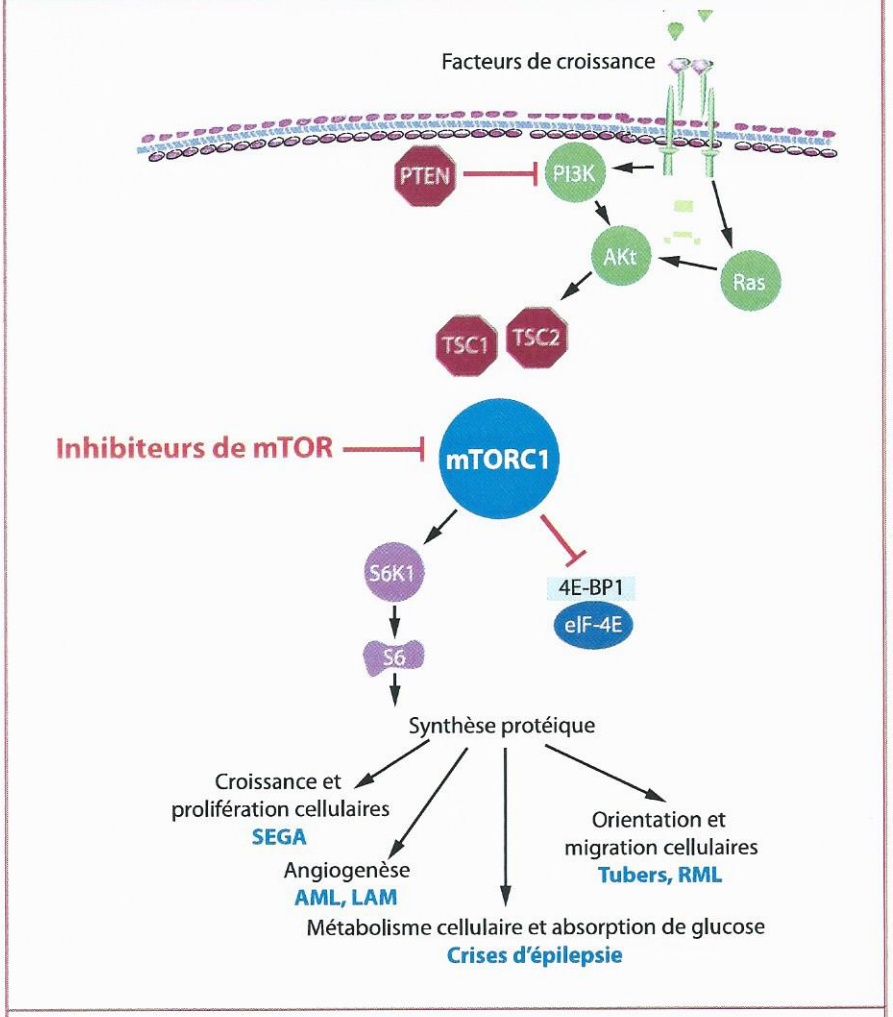


Abréviations: Akt = protéine kinase B; AML = angiomyolipome; EIF4EBP1 = *eukaryotic initiation factor 4E binding protein 1*; LAM = lymphangioléiomyomatose; mTOR = *mammalian target of rapamycin*; mTORC1 = complexe mTOR 1; PI3K = phosphatidilinositol-3-kinase; PTEN = *Phosphatase And Tensin Homolog*; RML = lignes de migration radiaire; S6K1 = *Ribosomal protein S6 kinase beta-1*; SEGA = astrocytome sous-épendymaire à cellules géantes; STB = sclérose tubéreuse de Bourneville

l'administration d'un produit de contraste. Un nodule sous-épendymaire croissant, qui n'est pas rehaussé par le produit de contraste, doit néanmoins être considéré comme une SEGA (13). À l'échelle internationale, cette dernière définition est conservée.

L'âge médian lors du diagnostic de SEGA est de 8 ans environ. Les SEGA peuvent toutefois exceptionnellement être déjà présentes au cours des premiers mois de vie, et peuvent éventuellement nécessiter une intervention (14). Il est rare que les SEGA grandissent encore après l'adolescence, bien que ce ne soit pas exclu. Il est dès lors important de rester vigilant et d'envisager la croissance d'une SEGA dans le diagnostic différentiel de modifications comportementales inexpliquées, d'une augmentation de la fréquence des crises d'épilepsie ou de signes d'hypertension intracrânienne chez des adultes souffrant de STB, surtout lorsqu'on sait qu'ils présentent une SEGA. Étant donné que certains patients souffrant de STB présentent une importante déficience intellectuelle, l'évaluation adéquate de ces signes cliniques parfois aspécifiques peut constituer un défi de taille.

Chez les patients souffrant de STB, les recommandations internationales préconisent de réaliser une IRM cérébrale tous les 1-3 ans, jusqu'à l'âge de 25 ans (5). Si on constate la présence d'une SEGA, il est judicieux de répéter l'imagerie chaque année durant l'enfance et l'adolescence. Il arrive parfois aussi qu'on découvre une SEGA lors d'une mise au point diagnostique chez un adulte chez qui la STB n'était jusqu'alors pas connue. Bien qu'on ne dispose pas de recommandations spécifiques, il est prudent de répéter l'imagerie après le diagnostic et, en l'absence d'évolution, de programmer le suivi en fonction de l'évolution clinique.

L'épilepsie touche > 85% des personnes souffrant de STB, et est souvent difficile à traiter (15). Jusqu'à 2/3 des patients souffrant de STB développent de l'épilepsie au cours de la première année de vie, sous la forme de crises focales ou de spasmes épileptiques. L'épilepsie peut toutefois également survenir plus tard durant l'enfance, voire seulement à l'âge adulte. Comme nous l'avons déjà signalé, on a longtemps cru que les tubers corticaux étaient à la base de l'épilepsie, mais ceci a été remis en question suite à la constatation que l'épilepsie peut également toucher des patients souffrant de STB, indemnes de tubers corticaux (9). Dans un modèle murin de STB, on a également noté de l'épilepsie, en dépit de l'absence d'anomalies histologiques cérébrales (10). Ceci a été à l'origine de l'hypothèse plus récente, centrée sur la voie mTOR. L'hyperactivation constitutionnelle de la voie de signalisation mTOR engendre une large gamme d'effets *downstream*, parmi lesquels des anomalies au niveau de la synaptogenèse, de la neurotransmission et de la connectivité, ainsi qu'une arborisation anormale des dendrites et des anomalies de migration et d'organisation neuronale. De ce fait, les personnes souffrant de STB présentent une vulnérabilité génétique et neurobiologique qui peut être à la base de l'apparition d'épilepsie autant que d'une encéphalopathie ou d'un retard de développement, et de modifications structurelles au niveau du cerveau (16), ces facteurs pouvant également s'influencer mutuellement. En soi, l'apparition de crises d'épilepsie dans le jeune âge peut



*Suite en page 37.*

*Suite de la page 34.*

également exercer une influence négative sur le développement. Lorsque le diagnostic de STB est posé avant ou peu après la naissance, mais avant l'apparition des premières crises, il est dès lors crucial de bien informer les parents au sujet des caractéristiques cliniques des crises focales ou des spasmes épileptiques chez le nourrisson, afin qu'ils soient reconnus le plus rapidement et le plus adéquatement possible et que l'intervalle entre le début des crises et l'instauration du traitement soit le plus court possible (5). Outre l'information des parents, il est également judicieux de réaliser des EEG réguliers, afin d'identifier au plus tôt les enfants courant un risque de développer de l'épilepsie. La valeur de l'EEG en tant que biomarqueur a été rapportée dans une première étude-pilote par Wu et al. (17). Dans ce cadre, 40 enfants souffrant de STB, mais pas d'épilepsie, âgés de moins de 7 mois lors de l'inclusion, ont été suivis prospectivement au moyen de contrôles par EEG (sommeil et éveil) à l'âge de 1,5, 3, 4, 5, 6, 9, 12, 18 et 24 mois. L'analyse des 28 premiers enfants qui ont été suivis jusqu'à l'âge de 12 mois au moins a démontré que tous les enfants présentant une activité épileptiforme à l'EEG développaient également effectivement des crises cliniques (valeur prédictive positive de 100%). La valeur prédictive négative (absence de développement d'épilepsie après un EEG normal) atteignait 64% (17). Outre l'indication spécifique de contrôles EEG réguliers chez les nourrissons à risque, le consensus international préconise de réaliser un EEG dans le cadre de la mise au point diagnostique, et de répéter cet examen en cas de suspicion d'épilepsie ou d'épilepsie difficile à contrôler, la fréquence étant déterminée en fonction de l'indication clinique plutôt qu'à des moments spécifiques. De brusques changements au niveau du comportement, du sommeil, de la cognition ou du fonctionnement neurologique, qui ne s'expliquent pas par des observations à l'IRM ou l'EEG de routine, constituent une indication d'EEG vidéo de 24 heures, afin de détecter d'éventuelles crises infracliniques (5). Seul un petit pourcentage des patients souffrant de STB et d'épilepsie voient leurs crises disparaître complètement.

Les TAND (TSC-*Associated Neuropsychiatric Disorders*) touchent ~90% des patients souffrant de STB. Presque la moitié des patients souffrant de STB ont des capacités moyennes, et environ 1/3 présentent une déficience intellectuelle sévère. Pratiquement tous les patients souffrant de STB ont un ou plusieurs problèmes comportementaux, tels

***Tableau 2: Résumé des principales recommandations internationales pour le suivi des patients souffrant de STB. Adapté d'après Krueger et al. 2013 (5).***

| |
|---|
| **Volet génétique** |
| Tests génétiques et *counseling* chez tous les patients souffrant de STB lors du diagnostic, surtout en âge de procréer, en prêtant attention à une atteinte éventuelle de membres de la famille. |
| **Système nerveux central** |
| **LÉSIONS CÉRÉBRALES** |
| IRM cérébrale lors du diagnostic et par la suite tous les 1-3 ans jusqu'à l'âge de 25 ans, plus fréquemment (au moins chaque année, ou tous les 3-6 mois) en présence d'une SEGA. |
| **ÉPILEPSIE** |
| Au moment du diagnostic, EEG de départ, à répéter par la suite en cas d'indication clinique; en cas d'anomalies à l'EEG, d'épilepsie réfractaire ou d'autres changements (sommeil, comportement, neurocognition), à compléter d'un EEG vidéo de 24 heures (crises infracliniques?); au moment du diagnostic, toujours bien informer les parents au sujet des crises focales et des spasmes épileptiques, afin de permettre une détection et un traitement très précoces. |
| **TAND (*TSC-Associated Neuropsychiatric Disorders*)** |
| Recherche de TAND, au moins annuellement, à l'aide de la check-list TAND. À compléter d'un bilan neuropsychologique plus détaillé, lors d'étapes importantes du développement (entrée à l'école maternelle, passage à l'enseignement primaire, secondaire et supérieur) ou sur indication clinique. |
| **Autres organes** |
| **REINS** |
| IRM abdominale lors du diagnostic et par la suite tous les 1-3 ans; contrôle annuel de la fonction rénale, de la protéinurie et de la tension artérielle. |
| **POUMONS** |
| Rechercher d'éventuels symptômes liés à une LAM lors de chaque contact clinique; fonction pulmonaire, test de marche de 6 minutes et CT scan HR du thorax chez les femmes dès l'âge de 18 ans, au moment du diagnostic, et ensuite tous les 5-10 ans en l'absence de symptômes; en cas de survenue de kystes, contrôle annuel de la fonction pulmonaire et du test de marche de 6 minutes, CT scan HR du thorax tous les 2-3 ans; recommandations au sujet du tabac et de la prise d'œstrogènes. |
| **PEAU** |
| Suivi clinique annuel. |
| **CŒUR** |
| Chez les patients souffrant d'hamartomes rétiniens ou présentant des symptômes visuels au moment du diagnostic, un examen ophtalmologique annuel complet (avec examen du fond d'œil) est recommandé. Chez les patients ne présentant pas de lésions ou de symptômes, il convient de suivre les recommandations générales relatives aux contrôles visuels. |
| **YEUX** |
| Bij patiënten met retinale hamartomen of visuele symptomen bij diagnose is jaarlijks volledig oftalmologisch onderzoek (met fundusonderzoek) aangewezen. Bij patiënten zonder letsels of klachten worden algemene richtlijnen voor visusopvolging gevolgd. |
| **DENTS** |
| Contrôle semestriel par un dentiste, avec un orthopantomogramme à l'âge de 7 ans. |

qu'hyperactivité, impulsivité, agressivité, besoin de prévisibilité, automutilation ou troubles du sommeil. Les troubles de l'apprentissage ne sont pas systématiquement évalués, mais on estime qu'environ 30% des enfants atteints de STB et ayant des capacités normales souffrent de troubles de l'apprentissage nécessitant un accompagnement. Des troubles psychiatriques tels que l'autisme s'observent chez près de la moitié des personnes souffrant de STB, et > 50% présentent un TDAH (trouble de déficit de l'attention avec ou sans hyperactivité). À l'âge adulte, le risque de développer des troubles anxieux et une dépression est fortement accru. Les problèmes liés à des fonctions neuropsychologiques spécifiques, telles que les fonctions exécutives, l'attention ou la mémoire peuvent avoir des répercussions importantes sur le fonctionnement quotidien des personnes souffrant de STB, indépendamment de leurs capacités. Enfin, la STB a souvent un impact important sur l'image que les patients ont d'eux-mêmes, et la prise en charge est parfois lourde pour les parents et la fratrie (18).

Des recommandations pour le suivi des problèmes cognitifs et comportementaux en cas de STB ont été formulées une première fois en 2005 (19). Toutefois, une étude conduite en 2010 par la *TS Association* au Royaume-Uni a indiqué que 18% seulement des personnes bénéficient effectivement d'une évaluation à la recherche de TAND, suivie ou non d'un traitement adapté et d'un accompagnement (18, 20). Ceci révèle le décalage gigantesque entre la prévalence des TAND, d'une part, et le degré de dépistage, d'évaluation et de traitement, d'autre part. Lors de la conférence internationale de consensus en 2012, le groupe de neuropsychiatrie a émis la recommandation de rechercher les TAND chaque année, et de pratiquer une évaluation pluridisciplinaire formelle de toutes les dimensions des TAND au moment du diagnostic et lors d'étapes importantes de la vie (comme l'entrée à l'école maternelle, le passage à l'enseignement primaire, secondaire et supérieur). Des évaluations additionnelles peuvent être indiquées si le dépistage annuel révèle de nouveaux problèmes. En cas de brusques changements du comportement, il est important de rechercher des causes médicales potentielles, telles que SEGA, épilepsie, problèmes rénaux ou médicaments (5). Afin de combler l'important fossé entre la prévalence et le traitement, deux stratégies ont été adoptées en 2012. La première a consisté à définir un terme englobant le caractère multidimensionnel des problèmes neuropsychiatriques associés à la STB. De cette manière, on tente d'éviter la confusion entre, par exemple, les problèmes d'attention (comportement observé), les déficits au niveau de l'attention (constatés lors d'une évaluation neuropsychologique formelle) et le TDAH (trouble neuropsychiatrique). Une deuxième stratégie visait à faciliter le dépistage annuel des TAND en développant une check-list TAND. Cette check-list a été mise au point sur la base des six dimensions évaluées: problèmes comportementaux, troubles psychiatriques, capacités/QI, aptitudes scolaires, fonctions neuropsychologiques et fonctionnement psychosocial. La check-list se termine par une évaluation de l'impact de la STB sur le patient et/ou sa famille et l'établissement – concerté – de priorités pour l'évaluation complémentaire, le traitement ou l'accompagnement (18). La check-list a été validée en détail (20) et, après un processus de traduction/rétrotraduction, une version est disponible en néerlandais (www.be-TSC.be). Une version française est attendue sous peu.

## Autres organes

Les angiomyolipomes rénaux (AML) et les kystes rénaux touchent respectivement 80% et 50% des patients souffrant de STB. Ces deux types de lésions se développent durant l'enfance et augmentent souvent en nombre et en taille à l'adolescence et à l'âge adulte (21) (**Figure 1**). Un petit nombre de patients souffrant de STB développent des kystes rénaux à un très jeune âge, ce qui entraîne une insuffisance rénale au début de l'âge adulte, suite à la combinaison de la STB et d'une maladie rénale polykystique, provoquée par une délétion au niveau de *TSC2* et de *PKD1* («*contiguous gene deletion syndrome*»). Les lésions rénales en cas de STB sont associées à une morbi-mortalité significative (22). Les complications peuvent être aiguës, sous la forme d'hémorragies rénales brutales, ou chroniques, par perte progressive du tissu rénal sain, ce qui entraîne une diminution de la fonction rénale et une insuffisance rénale chronique (23). Étant donné que la paroi vasculaire ne contient pas d'élastine normale, en cas d'AML (24), on assiste souvent à la formation d'anévrismes qui sont à la base des saignements rénaux aigus. Ce sont surtout les AML évolutifs, ≥ 3cm, qui comportent un risque hémorragique accru (25). Afin de limiter les complications à un minimum, on recommande de pratiquer une IRM abdominale tous les 1-3 ans, complétée d'un contrôle annuel de la fonction rénale et de la tension artérielle, et d'une recherche de protéinurie (5). Si une IRM n'est pas possible ou est contre-indiquée, on propose un suivi à l'aide de CT scan ou d'échographies. Toutefois, il arrive régulièrement que des lésions pauvres en tissu adipeux (angiomyomes) se développent dans le rein, lesquelles ne sont pas visibles à l'échographie et sont parfois difficiles à différencier de tumeurs rénales malignes à l'IRM. Si le doute persiste et si les lésions grossissent de > 0,5cm/an, il faut envisager une biopsie à l'aiguille ou une biopsie ouverte. Dans ce cas, une concertation avec un expert (inter)national peut s'avérer judicieuse.

Environ la moitié des femmes souffrant de STB présentent une lymphangioléiomyomatose pulmonaire (LAM). L'affection peut rester totalement asymptomatique ou entraîner une dyspnée, un pneumothorax spontané, un épanchement chyleux ou des hémoptysies. Il est recommandé de réaliser une première recherche de LAM chez toutes les jeunes femmes souffrant de STB, vers l'âge de 18 ans, à l'aide d'un CT scan à haute résolution (HRCT) du thorax, ainsi qu'un examen de la fonction pulmonaire. Un dosage initial du *vascular endothelial growth factor* de type D (VEGF-D) peut également être indiqué pour suivre l'apparition ou l'évolution d'une LAM. À l'adolescence, il faut évoquer l'effet négatif du tabagisme et l'influence négative potentielle des contraceptifs oraux. Lors de chaque examen de suivi, il faut rechercher des plaintes de dyspnée à l'effort ou d'essoufflement. Chez les patientes asymptomatiques qui n'avaient pas de

kystes pulmonaires à leur premier HRCT, on propose de répéter le HRCT tous les 5-10 ans. Dès qu'on constate la présence de kystes, un contrôle annuel de la fonction pulmonaire est nécessaire, avec un HRCT de contrôle tous les 2-3 ans. En cas de progression rapide, un contrôle peut être indiqué tous les 3-6 mois, afin de suivre de manière optimale l'indication de débuter un traitement (5).

Les anomalies dermatologiques en cas de STB peuvent être très divergentes, et englobent les taches hypomélaniques (90%), les angiofibromes de la face (75%), les plaques fibreuses du front (25%), les fibromes unguéaux (20%), les plaques «en peau de chagrin» et les lésions en «confetti». Ces anomalies ont souvent une influence importante sur l'image que le patient a de lui-même et sur sa qualité de vie. Les lésions cutanées apparaissent également dès l'enfance, et s'aggravent avec l'âge (**Figure 1**) (2). Une consultation annuelle chez un dermatologue de l'équipe STB est indiquée pour repérer et traiter les lésions rapidement évolutives ou symptomatiques.

Les anomalies bucco-dentaires associées à la STB englobent les puits dentaires de l'émail et les fibromes intrabuccaux. Un bon suivi implique un contrôle semestriel chez le dentiste. Un orthopantomogramme est recommandé vers l'âge de 7 ans.

Les rhabdomyomes cardiaques s'observent chez environ 60% des patients souffrant de STB, et conduisent souvent au diagnostic prénatal, étant donné qu'ils peuvent être observés de manière assez fiable à l'échographie prénatale dès 20 semaines gestationnelles. Les rhabdomyomes cardiaques sont le plus souvent asymptomatiques et diminuent spontanément de volume après la naissance. Toutefois, ils peuvent occasionnellement être à l'origine de complications, telles que des obstructions de la chambre de chasse ou des troubles du rythme (arythmies auriculaires et ventriculaires ou syndrome de Wolff-Parkinson-White) (2). Chez les patients asymptomatiques, il est indiqué de suivre l'évolution des rhabdomyomes cardiaques à l'aide d'échographies, tous les 1-3 ans, jusqu'à ce qu'on constate une diminution du volume. Pour déceler les troubles du rythme, on propose la réalisation d'un ECG tous les 5 ans. Chez les patients symptomatiques ou en présence de troubles du rythme à l'ECG, un suivi plus intensif est recommandé (5).

Les anomalies ophtalmologiques en cas de STB englobent les hamartomes rétiniens et les taches achromiques. Les hamartomes rétiniens ont une histologie similaire à celle des tubers corticaux. Ils s'observent chez 30-50% des patients souffrant de STB. Ces lésions contribuent souvent à poser le diagnostic clinique, mais elles ne sont que rarement à l'origine de symptômes. Les taches achromiques touchent environ 30% des patients et consistent en zones d'hypopigmentation de la rétine (2). Les recommandations de suivi affirment qu'un suivi annuel est souhaitable si on observe des lésions au moment du diagnostic. S'il n'y a pas d'hamartomes rétiniens au moment du diagnostic, on propose un contrôle de l'acuité visuelle, comme dans la population générale. Chez les enfants traités par vigabatrine (pour des spasmes infantiles), un contrôle du champ de vision est proposé, s'il est réalisable (5).

Les anomalies rares en cas de STB consistent entre autres en tumeurs neuro-endocrines pancréatiques, angiomes hépatiques, adénomes papillaires de la thyroïde, hamartomes utérins ou ovariens (2).

## *Diagnostic prénatal et counseling*

Lors du diagnostic, il est indiqué que chaque patient souffrant de STB soit vu par un médecin spécialisé en génétique humaine. Le testing génétique est recommandé à des fins de *counseling* et/ou pour confirmer le diagnostic, si celui-ci ne peut être posé avec certitude sur une base clinique. Une fois le diagnostic confirmé, on évalue si d'autres membres de la famille sont à risque de STB; la famille peut alors être conseillée. On veillera également à expliquer le risque de récidive lors d'une éventuelle grossesse ultérieure, ainsi que les différentes options permettant de mettre au monde un enfant en bonne santé, notamment le diagnostic génétique préimplantatoire (DGPI) et le diagnostic prénatal (via biopsie des villosités ou amniocentèse) (5).


Références

1. O'Callaghan FJ, Shiell AW, Osborne JP, Martyn CN. Prevalence of tuberous sclerosis estimated by capture-recapture analysis. Lancet 1998;351(9114):1490.
2. Northrup H, Krueger DA. International Tuberous Sclerosis Complex Consensus G. Tuberous sclerosis complex diagnostic criteria update: recommendations of the 2012 Iinternational Tuberous Sclerosis Complex Consensus Conference. Pediatric neurology 2013;49(4):243-54.
3. van Slegtenhorst M, de Hoogt R, Hermans C, et al. Identification of the tuberous sclerosis gene TSC1 on chromosome 9q34. Science 1997;277(5327):805-8.
4. European Chromosome 16 Tuberous Sclerosis C. Identification and characterization of the tuberous sclerosis gene on chromosome 16. Cell 1993;75(7):1305-15.
5. Krueger DA, Northrup H. International Tuberous Sclerosis Complex Consensus G. Tuberous sclerosis complex surveillance and management: recommendations of the 2012 International Tuberous Sclerosis Complex Consensus Conference. Pediatric neurology 2013;49(4):255-65.
6. Iyer A, Prabowo A, Anink J, et al. Cell injury and premature neurodegeneration in focal malformations of cortical development. Brain pathology 2014;24(1):1-17.
7. van Scheppingen J, Broekaart DW, Scholl T, et al. Dysregulation of the (immuno)proteasome pathway in malformations of cortical development. Journal of neuroinflammation 2016;13(1):202.
8. Peters JM, Prohl AK, Tomas-Fernandez XK, et al. Tubers are neither static nor discrete: Evidence from serial diffusion tensor imaging. Neurology 2015;85(18):1536-45.
9. Boronat S, Shaaya EA, Doherty CM, et al. Tuberous sclerosis complex without tubers and subependymal nodules: a phenotype-genotype study. Clinical genetics 2014;86(2):149-54.
10. Abs E, Goorden SM, Schreiber J, et al. TORC1-dependent epilepsy caused by acute biallelic Tsc1 deletion in adult mice. Annals of neurology 2013;74(4):569-79.
11. Peters JM, Taquet M, Prohl AK, et al. Diffusion tensor imaging and related techniques in tuberous sclerosis complex: review and future directions. Future neurology 2013;8(5):583-97.
12. Jozwiak S, Nabbout R, Curatolo P, participants of the TSCCMfS. Epilepsy M. Management of subependymal giant cell astrocytoma (SEGA) associated with tuberous sclerosis complex (TSC): Clinical recommendations. European journal of paediatric neurology: EJPN: official journal of the European Paediatric Neurology Society 2013;17(4):348-52.
13. Roth J, Roach ES, Bartels U, et al. Subependymal giant cell astrocytoma: diagnosis, screening, and treatment. Recommendations from the International Tuberous Sclerosis Complex Consensus Conference 2012. Pediatric neurology 2013;49(6):439-44.
14. Kotulska K, Borkowska J, Mandera M, et al. Congenital subependymal giant cell astrocytomas in patients with tuberous sclerosis complex. Child's nervous system: ChNS: official journal of the International Society for Pediatric Neurosurgery 2014;30(12):2037-42.
15. Curatolo P, Jozwiak S, Nabbout R. SEGA TSCCMf, Epilepsy M. Management of epilepsy associated with tuberous sclerosis complex (TSC): clinical recommendations. European journal of paediatric neurology: EJPN: official journal of the European Paediatric Neurology Society 2012;16(6):582-6.
16. Curatolo P, Aronica E, Jansen A, et al. Early onset epileptic encephalopathy or genetically determined encephalopathy with early onset epilepsy? Lessons learned from TSC. European journal of paediatric neurology: EJPN: official journal of the European Paediatric Neurology Society 2016;20(2):203-11.
17. Wu JY, Peters JM, Goyal M, et al. Clinical Electroencephalographic Biomarker for Impending Epilepsy in Asymptomatic Tuberous Sclerosis Complex Infants. Pediatric neurology 2016;54:29-34.
18. de Vries PJ, Whittemore VH, Leclezio L, et al. Tuberous sclerosis associated neuropsychiatric disorders (TAND) and the TAND Check-list. Pediatric neurology 2015;52(1): 25-35.
19. de Vries P, Humphrey A, McCartney D, et al. Consensus clinical guidelines for the assessment of cognitive and behavioural problems in Tuberous Sclerosis. European child & adolescent psychiatry 2005;14(4):183-90.
20. Leclezio L, Jansen A, Whittemore VH, de Vries PJ. Pilot validation of the tuberous sclerosis-associated neuropsychiatric disorders (TAND) check-list. Pediatric neurology 2015;52(1):16-24.
21. Dixon BP, Hulbert JC, Bissler JJ. Tuberous sclerosis complex renal disease. Nephron. Experimental nephrology 2011;118(1):e15-20.
22. Shepherd CW, Gomez MR. Mortality in the Mayo Clinic Tuberous Sclerosis Complex Study. Annals of the New York Academy of Sciences 1991;615:375-7.
23. Franz DN, Bissler JJ, McCormack FX. Tuberous sclerosis complex: neurological, renal and pulmonary manifestations. Neuropediatrics 2010;41(5):199-208.
24. Eble JN. Angiomyolipoma of kidney. Seminars in diagnostic pathology 1998;15(1):21-40.
25. Yamakado K, Tanaka N, Nakagawa T, et al. Renal angiomyolipoma: relationships between tumor size, aneurysm formation, and rupture. Radiology 2002;225(1):78-82.
26. Curatolo P, Bombardieri R, Jozwiak S. Tuberous sclerosis. Lancet 2008;372(9639):657-68.